FACULTE DE MEDECINE DE PARIS

Année 1955 N° 543

THESE

pour le Doctorat en Médecine

(Diplôme d'Etat)

-o-o-o-

par

ERRERA, Albert, Guy

Né le 9 Novembre 1928 à SOUSSE (Tunisie).

Présentée et soutenue publiquement le :

-:-:-:-:-:-:-

Titre

LES LACUNES CORTICALES METAPHYSAIRES DES OS LONGS CHEZ L'ENFANT ET L'ADOLESCENT.

Etude clinique, radiologique et histologique

Leur rapport avec le fibrome non ossifiant de l'os.

-o-

Président :

Professeur Marcel FEVRE

Edition A.G.E.M.P.

FACULTE DE MEDECINE DE PARIS

Nom du Candidat : E R R E R A

Prénom : Albert, Guy

Date de la soutenance :

N° d'ordre :

1

ERRERA, Albert, Guy
Les lacunes corticales métaphysaires des os longs chez l'enfant et l'adolescent. Etude clinique, radiologique et histologique . Leur rapport avec le fibrome non ossifiant de l'os.
PARIS Dact. In4° 35 p.
Thèse Méd. Paris 1955
N°
Ed. A.G.E.M.P. 1955

2

ERRERA, Albert, Guy
Les lacunes corticales métaphysaires des os longs chez l'enfant et l'adolescent. Etude clinique, radiologique et histologique. Leur rapport avec le fibrome non ossifiant de l'os.
PARIS Dact. In4° 35 p.
Thèse Méd. Paris 1955
N°
Ed. A.G.E.M.P. 1955.

3

ERRERA, Albert, Guy
Les lacunes corticales métaphysaires des os longs chez l'enfant et l'adolescent. Etude clinique, radiologique et histologique. Leur rapport avec le fibrome non ossifiant de l'os.
PARIS Dact. In4° 35p.
Thèse Méd. Paris 1955
N°
Ed. A.G.E.M.P. 1955

4

ERRERA, Albert, Guy
Les lacunes corticales métaphysaires des os longs chez l'enfant et l'adolescent. Etude clinique, radiologique et histologique. Leur rapport avec le fibrome non ossifiant de l'os.
PARIS Dact. In4° 35 p.
Thèse Méd. Paris 1955.
N°
Ed. A.G.E.M.P. 1955.

FACULTE DE MEDECINE DE PARIS

Année 1955 N°

THESE

pour le Doctorat en Médecine

(Diplôme d'Etat)

-o-o-o-

par

ERRERA, Albert, Guy

Né le 9 Novembre 1928 à SOUSSE (Tunisie).

Présentée et soutenue publiquement le :

-:-:-:-:-:-:-

Titre

LES LACUNES CORTICALES METAPHYSAIRES DES OS LONGS CHEZ L'ENFANT ET L'ADOLESCENT.

Etude clinique, radiologique et histologique

Leur rapport avec le fibrome non ossifiant de l'os.

-o-

Président :

Professeur Marcel FEVRE

Edition A.G.E.M.P.

R. UNIV.
BIBLIOTHEEK
LEIDEN

DOYEN HONORAIRE :

M. BAUDOIN

PROFESSEURS HONORAIRES :

MM. BAUDOIN, BRINDEAU, CADENAT, CARNOT, CHABROL, CHEVASSU, CHIRAY, CLERC, DELBET, GOUGEROT (H.), GUILLAIN, HARVIER, LAUBRY, LEMAITRE, LEMIERRE, LHERMITTE, LIAN, LOEPER, MARION, MATHIEU, MOCQUOT, MULON, OLIVIER (E.), OMBREDANNE, SANNIE, SEZARY, TANON.

DOYEN..... Léon BINET.
(membre de l'Institut)

ASSESSEUR..... Jean VERNE.

I - PROFESSEURS

		MM.
Anatomie		CORDIER (G.)
Anatomie Pathologique		DELARUE (A.)
Bactériologie		GASTINEL (P.)
Biologie appliquée à l'Education physique et aux sports		CHAILLET-BERT (P.)
Biologie Médicale		VERNE (J.)
Cancérologie médicale et sociale		HUGUENIN (R.)
Carcinologie		OBERLING (C.)
Chimie médicale		N...
Cliniques Chirurgicales	Hôtel-Dieu	BROCQ (P.)
	Broussais	DE GAUDART-D'ALLAINES (F.)
	Salpétrière	MONDOR (H.)
	Cochin	QUENU (J.)
Clinique chirurgicale réparatrice et orthopédique		MERLE D'AUBIGNE (R)
Clinique de cardiologie		DONZELOT (E)
Clinique de Chirurgie infantile et d'orthopédie		FEVRE (M)
Clinique de Chirurgie pleuro-pulmonaire		MONOD (R)
Clinique de la tuberculose		BERNARD (E)
Clinique de neuro-chirurgie		PETIT-DUTAILLIS (D)
Clinique de Puériculture		LELONG (M)
Clinique des maladies cutanées et syphilitiques		DEGOS (R)
Clinique des maladies du sang		CHEVALLIER (P)
Clinique des maladies du système nerveux		ALAJOUANINE (T)
Clinique des maladies des enfants		DEBRE (R)
Clinique des maladies infectieuses		MOLLARET (P)
Clinique des maladies mentales et de l'encéphale		DELAY (J)
Clinique gynécologique		FUNCK-BRENTANO (P)
Cliniques médicales	Hôtel-Dieu	BENARD (H)
	Bichat	LAROCHE (G)
	Cochin	MOREAU (R)
	Broussais	DE GENNES (L)
Clinique médicale d'Hydro-climatologie thérapeutique		JUSTIN-BESANCON (L)
Clinique médicale propédeutique		PASTEUR VALLERY-RADOT (L)
Clinique médico-sociale du diabète sucré et des maladies de la nutrition		BOULIN (L)

Cliniques obstétricales	Tarnier	LANTUEJOUL (P)
	Baudelocque	LEVY-SOLAL (E)
	Port-Royal	LACOMME (M)
Clinique ophtalmologique		VELTER (E)
Clinique oto-rhino-laryngologique		AUBIN (A)
Clinique physio-pathologique des problèmes alimentaires (chaire à titre personnel)		RICHET (C)
Clinique psychiâtrique infantile		HEUYER (C)
Clinique rhumatologique et sociale		COSTE (F)
Clinique stomatologique		DECHAUME (M)
Clinique thérapeutique chirurgicale		SENEQUE (J)
Clinique thérapeutique médicale		LEMAIRE (A)
Clinique urologique		FEY (B)
Embryologie		GIROUD (A)
Génétique		LAMY (M)
Histoire de la Médecine et de la Chirurgie		MOUQUIN (M)
Histologie		CHAMPY (C)
Hygiène et Clinique de première enfance		CATHALA (J)
Hygiène et médecine préventive		JOANNON (C)
Médecine du Travail		DESOILLE (H)
Médecine Légale		PIEDELIEVRE(R)
Parasitologie et histoire naturelle médicale		GAILLARD (H)
Pathologie chirurgicale		MENEGAUX (G)
Pathologie exotique		LAVIER (G)
Pathologie expérimentale et comparée		LENEGRE (J)
Pathologie humorale et immunologique expérimentale (Chaire à titre personnel)		MERKLEN (F.P.)
Pathologie médicale		BARIETY (M)
Pathologie et thérapeutique générales		GARCIN (J)
Pédiâtrie sociale		MARIE (J)
Pharmacologie et matière médicale		HAZARD (R)
Physico-Chimie médicale (Chaire à titre personnel)		DOGNON (A)
Physiologie		BINET (L)
Physique médicale		STROHL (A)
Radiologie médicale		DESGREZ (H)
Technique chirurgicale		MOULONGUET (P)
Thérapeutique		TURPIN (R)

II - PROFESSEURS SANS CHAIRE
MAITRES DE CONFERENCES-AGREGES ET AGREGES

Anatomie	(DEBEYRE (J)
	(DELMAS (A) Pr.s.ch.
Anatomie Pathologique	(N...
	(GAUTHIER-VILLARS
	(MlleP. Pr.s.ch.
	(BUSSER (F)
	(GOUYGOU C)
Bactériologie	(FASQUELLE (R)
	(NEVOT (A)
Biologie Médicale	BOURLIERE (F)
Chimie Médicale	(ETTORI (J) Pr.s.ch.
	(JAYLE (M.F.) Pr.s.ch.
	(SCHAPIRA (G)
Dermato-Syphiligraphie	DUPERRAT (F)

Histologie	(BULLIARD (H) Pr. s. ch.
	(COUJARD (R)
	(N ...
Hydrologie	DEBRAY (C)
Hygiène	(BOYER (J)
	(DEPARIS (M)
Médecine Légale et du Travail	(DEROBERT (L)
	(GAULTIER (M)
	(HADENGUE (A)
Neuro-Chirurgie	DAVID (M)
Neurologie	SEZE (S. de)
Obstétrique	(CRASSET (J)
	(LEPAGE (F)
	(MAYER (M)
	(MERGER (R)
	(MORIN (P)
	(RAVINA (J)
	(VARANGOT (J)
Opthalmologie	(OFFRET (G)
	(DESVIGNES (P)
Orthopédie	JUDET (R)
Oto-Rhino-Laryngologie	(HALPHEN (E) Pr.s.ch.
	(AUBRY (M)
	(MADURO (R)
Parasitologie	(BRUMPT (L)
	CHABAUD (A)
Pathologie chirurgicale	(ABOULKER (P)
	(BAUMANN (J)
	(GOSSET (J)
	(HUGUIER (J)
	(LAURENCE (G)
	(LEGER (L)
	(LORTAT-JACOB (J)
	(OLIVIER (Cl)
	(PADOVANI (P)
	(POILLEUX (M)
	(ROUX (M)
	(RUDLER (J.C.)
	(VERNE (J.M.)
Pathologie expérimentale	N...
Pathologie médicale	BERNARD J.
	(BOUDIN (G)
	(CASTAIGNE (P)
	(COMTE (M)
	(DECOURT (J)
	(DOMART (A)
	(DREYFUS (Gilbert)
	(FAUVERT (R)
	(HAMBURGER (J)
	(KOURILSKY (R)
	(LAMOTTE (M)
	(LAROCHE (C)
	(MILLIEZ (P)
	(PEQUIGNOT (H)
	(PERRAULT (M)
	(RAMBERT (P)
	(THIEFFRY (St)
	(TURIAF (J)

Pédiâtrie	(JOSEPH (R) (LAPLANE (R) (N...
Pharmacologie	(LEVY (Mlle J.) Pr.s.ch. (CHEYMOL (J.H.) Pr.s.ch.
Physiologie	(BARGETON (D) Pr.s.ch. (PARROT (J.L.)
Physique Médicale	(DJOURNO (A) Pr.s.ch. (GOUGEROT (L)
Pneumo-Phtisiologie	KREIS (B)
Psychiâtrie	BARUK (H)
Psychiâtrie infantile	MICHAUX (L)
Stomatologie	(CERNEA (P) (CHAPUT (Mme A)
Thérapeutique	PERRAULT (chargé de l'enseignement)
Urologie	KUSS (R)

III - PROFESSEURS HONORAIRES
ET AGREGES RAPPELES A L'EXERCICE
pour le Service des Examens.

MM. BRINDEAU (A) (Obstétrique), GATELLIER (J) (Clinique Chirurgicale), LE LORIER V(Obstétrique), VAUDESCAL (R) (Obstétrique).

IV - PROFESSEURS SANS CHAIRE ET AGREGES
CHARGES DE COURS DE CLINIQUE ANNEXE
à titre permanent.

	MM.
Clinique Chirurgicale	AMELINE (A) PATEL (J) SICARD (A)
Clinique Médicale	BROUET (G) CACHERA (R) HAGUENEAU (M) Pr.s.ch. MARCHAL (G) SOULIE (E)
Clinique Obstétricale	ECALLE (G)
Clinique Ophtalmologique	RENARD (G)
Clinique Urologique	COUVELAIRE (R)

	MM.
Secrétaire Général de la Faculté	MOREL (J)
Secrétaire	Mlle CHAINTREUIL (G)

Conservateur, chargé de la direction	Docteur HAHN (A)
Conservateur	Mlle GOICHON
Bibliothécaires	Mlles DUMAITRE (P), LE NOIR (G), METIN (F), QUIEVREUX (E).

Par délibération en date du 9 Déc. 1798, l'Ecole a arrêté que les opinions émises dans les dissertations qui lui seront présentées, doivent être considérées comme propres à leurs auteurs et qu'elle n'entend leur donner aucune approbation ni improbation.

A ma MERE

A la mémoire de mon PERE

A ma FEMME

A notre Président de thèse

Monsieur le professeur M. FEVRE

Avec nos remerciements pour avoir bien voulu accepter la présidence de cette thèse.

A notre maître le Docteur J. LEFEVRE

Chef du service d'Electro-Radiologie
de l'hôpital des Enfants malades

Qu'il puisse trouver ici l'expression
de notre profonde gratitude pour tous
les conseils qu'il nous a prodigué.

Au Professeur C. NEZELOFF

Au Docteur C. FAURÉ

Electroradiologiste des Hôpitaux

Qui nous ont inspiré le sujet de cette thèse et nous ont guidé dans son élaboration.

Au Docteur J. SAUVEGRAIN

Electroradiologiste des Hôpitaux

En remerciement des notions de radiologie qu'il nous a dispensé.

Aux Docteurs MEARY et QUENEAU

Chirurgiens des Hôpitaux.

LES LACUNES CORTICALES METAPHYSAIRES DES OS LONGS CHEZ L'ENFANT ET L'ADOLESCENT

Etude clinique, radiologique et histologique

Leur rapport avec le fibrome non ossifiant de l'os.

INTRODUCTION ET HISTORIQUE

Sous le terme de lacune corticale de la métaphyse, nous rapportons une affection qui s'observe seulement chez l'enfant et l'adolescent. Cette anomalie de l'os en période de croissance tire son intérêt de sa relative fréquence et des erreurs de diagnostic auxquelles peuvent conduire une mauvaise interprétation des images radiologiques.

Il est étonnant qu'une affection dont la fréquence est cependant plus grande que beaucoup d'autres maladies du squelette n'ait pas été reconnue en tant qu'entité nosologique avant ces 15 dernières années. Ceci s'explique en partie par l'absence habituelle de symptomatologie clinique ; ces lacunes corticales métaphysaires sont le plus souvent une découverte fortuite au cours d'une étude radiographique motivée par toute autre raison. Aussi nous ne nous étonnerons pas de voir ces images devenir plus fréquentes au fur et à mesure que se multiplient les examens radiographiques. En effet, si l'on veut bien considérer que pour l'hôpital des Enfants Malades, le nombre des examens radiologiques pratiqué s'est multiplié par 10 de l'année 1938 à l'année 1954, on comprendra aisément qu'une image se soit retrouvée dix fois plus souvent et que l'on ait pu ainsi arriver à l'identifier plus aisément.

Avant d'aborder l'historique de cette affection, rappelons-en brièvement les caractères :

C'est une lacune osseuse , en général de petite taille (2 à 3 centimètres) bien limitée, régulière, intéressant essentiellement la corticale comme le montrent les incidences tangentielles, et siégeant dans la région métaphysaire des os longs. Le siège de prédilection est l'extrémité inférieure du fémur, puis par ordre de fréquence décroissante l'extrémité proximale du tibia et du péroné, la métaphyse inférieure du radius et du cubitus, enfin la métaphyse proximale de l'humérus . Elle s'observe essentiellement chez l'enfant et l'adolescent de 6 ou 7 ans jusqu'à 18 ou 19 ans, donc sur des os en période de croissance.

Fergusson en 1939 semble être le premier à avoir envisagé l'existence possible de ces images en tant qu'entité nosologique bien définie lorsqu'il parle de lacune non osseuse dont il fait un trouble de la production de l'os à partir du cartilage conjugal.

En fait, ce sont SONTAG et PYLE qui les premiers en 1941 présentent une série de clichés de lacunes observées dans la métaphyse distale du fémur, à la suite d'une étude faite par le "S. Fels Research Institute" sur 200 enfants suivis depuis leur naissance jusqu'à l'âge de 18 ans. Ils décrivent l'évolution de ces lacunes osseuses et essaient d'en tracer la pathogénie.

FREUND et MESFORT en 1936 dans leur étude sur les différentes formes de l'ostéodystrophie fibreuse non généralisée constatèrent chez une fillette de 12 ans une lacune du 1/3 inférieur du fémur. Ils la considèrèrent comme une trouvaille radiologique et l'appelèrent lésion kystique corticale. JAFFE et LICHTENSTEIN décrivirent ces lésions lacunaires corticales de la métaphyse des os longs en 1942. C'est à l'occasion de cette étude qu'ils proposèrent de les classer sous le terme de fibrome non ossifiant de l'os; ils précisèrent l'évolution de l'affection dont ils firent une tumeur bénigne d'origine médullaire.

En 1945 HATCHER parle de lésions fibreuses bénignes localisées de la métaphyse des os longs; après une étude clinique et radiologique il précisa les relations de ces lésions avec certains troubles épiphysaires de croissance.

En 1945 également, CAFFEY fut le premier à utiliser le vocable de "lacune corticale" -cortical defect- des os longs; il constate leur grande fréquence chez l'enfant au niveau du fémur, du tibia et du péroné.

SCHLUMBERGER en 1948, étudiant la dysplasie fibreuse des os longs fit du fibrome non ossifiant décrit par JAFFE et LICHTENSTEIN une variété de cette dysplasie.

PONSETI et FRIEDMAN publièrent en 1949 l'observation d'un enfant qu'ils avaient pu suivre pendant une période de 13 ans. Ils avaient constaté l'apparition au niveau de l'humérus droit de cet enfant de lacunes métaphysaires proximales évoluant sans traitement vers la guérison.

En 1951, KIMMELSTEIL et RAPP parlèrent à nouveau de lacunes corticales dont ils firent une tumeur bénigne destructrice d'origine périostée, la distinguant du fibrome non ossifiant de l'os de JAFFE et LICHTENSTEIN d'une part et de la dysplasie fibreuse monostotique d'autre part.

HOLT , en 1953, dans une étude où il fait la synthèse des publications de SONTAG et PYLE , de CAFFEY et des autres auteurs précédemment cités, essaie de préciser la nature histologique de cette affection d'une façon plus parfaite.

Au total, cette affection est décrite à l'étranger depuis une quinzaine d'années, elle est maintenant parfaitement classique et trouve sa place dans les traités de pathologie osseuse ou de radiodiagnostic (CAFFEY - SCHINZ).

En France, par contre elle est certainement beaucoup moins connue. En effet, il n'en est fait mention dans aucune de nos traités de pathologie osseuse (mise à part la mention faite des lacunes fibreuses métaphysaires du squelette étudiées par Hatcher, dans l'article de Layani et Durupt sur la dysplasie fibreuse des os paru dans l'Encyclopédie médico-chirurgicale).

Les publications sur ce sujet sont aussi excessivement rares. MORAES et FIALHO rapportent un cas de fibrome non ostéogénique du fémur dans la révue d'Orthopédie en 1950. Plus récemment, dans un numéro de la Presse Médicale du 2 Mars 1955, J. CABANAC , P. CHATTON et L. BELTRANDO , présentent une observation de cette affection localisée sur le tibia chez un enfant de 8 ans ; ils pensent à cette occasion qu'il s'agit du premier cas publié en France. Nous pensons toutefois que lorsque en 1935 PHILIP rapportait un cas d'ostéite kystique vacuolaire juvénile xanthomateuse de l'extrémité inférieure du fémur, il décrivait , avant que JAFFE et LICHTENSTEIN aient individualisé le fibrome non ostéogénique de l'os, la même lésion que ces 2 auteurs.

L'étude qui va suivre est étayée par 32 observations. Les unes proviennent d'une recherche systématique dans certains dossiers radiologiques du squelette, en particulier nous avons dépouillé systématiquement les dossiers radiographiques des fractures du fémur suivies et traitées aux "Enfants Malades" lors de ces dernières années. Les autres proviennent des examens de routine quotidienne du Service de Radiologie des "Enfants Malades". Enfin quelques observations ont été glanées dans d'autres Hôpitaux au hasard des rencontres.

-o-

ETUDE CLINIQUE ET RADIOLOGIQUE

Avant de dégager la symptomatologie clinique, fort discrète nous l'avons dit plus haut, et surtout la symptomatologie radiologique, nous rapporterons tout d'abord nos 32 observations de lacunes corticales métaphysaires.

Cas n° 1 : R..... Nicole 14 ans (Professeur FEVRE)

Le 19-11-53 vient consulter pour une luxation récidivante de la rotule droite. A l'occasion de l'examen radiographique des genoux, on découvre dans la région métaphysaire inférieure du fémur gauche, une image lacunaire sus condylienne à contours polycycliques.

Un an plus tard, cette image claire, bien limitée de la partie inférieure du fémur, persiste. Six mois après, une nouvelle radiographie montre toujours la même lacune corticale située à 1,5 centimètre au-dessus du cartilage conjugal, sans signe de de condensation périphérique. Une biopsie suivie d'exérèse est pratiquée. La malade revue il y a quelques mois, va bien. Le nouveau cliché montre simplement une encoche régulière cicatricielle du fémur au point où a porté la biopsie exérèse.

Cas n° 2 : L..... Marguerite 3 ans (Professeur FEVRE).

Le 11-1-55 vient consulter pour des séquelles cliniques de rachitisme traité : arcature tibiale et fémorale antéro-postérieure. Une radio des membres inférieurs montre une image lacunaire du fémur droit au-dessus de la ligne diaépiphysaire.

Cas n° 3 : J..... Serge 3 ans 1/2 (Professeur FEVRE).

Le 21-8-54 vient consulter pour genu valgum bilatéral plus marqué à gauche qu'à droite.

On note sur une radiographie des deux membres inférieurs le genu valgum, mais aussi la présence de plages claires à l'extrémité distale des deux fémurs.

Le reste du squelette ne montre aucune anomalie ; l'hémogramme est normal.

Cas n° 4 : P..... Nicole 9 ans (Professeur LAMY).

Vient consulter en janvier 1955 pour maladie de Recklinghausen possible. En effet on note une pigmentation localisée à la moitié droite du corps et au cou, faite de petites taches inégalement réparties sur un fond brun. Mais il n'existe pas de molluscum, de neurofibrome, d'anomalies osseuses et la pigmentation a une unilatéralité stricte.

Le diagnostic de syndrome d'Albright est ensuite soulevé devant l'existence d'une taille anormalement grande (1 mètre 54) et la présence de poils axillaires. Mais il n'existe aucun signe clinique ni humoral de puberté précoce.

On retrouve à l'examen systématique du squelette, deux lacunes corticales de 1/2 centimètre de diamètre au-dessus du cartilage conjugal inférieur des fémurs. Le reste du squelette est normal.

Cas n° 5 : P..... Jean-Charles 4 ans (Professeur LAMY)

Le 24-1-55 est hospitalisé pour hyperthermie, splénomégalie et adénopathies. On note une hyperleucocytose avec lymphocytose. La réaction de Paul et Bunnel étant positive, le diagnostic de mononucléose infectieuse est posé.

Une radiographie des deux membres inférieurs montre dans la région métaphysaire inférieure des deux fémurs une image arrondie, claire, sans limites très nettes. On note aussi un aplatissement du noyau fémoral supérieur gauche qui fait évoquer sans qu'on puisse en faire la preuve, une ostéochondrite de la hanche (M. de Perthes - Legg - Calvé) au début.

Cas n° 6 : G..... Yves 16 ans (Professeur FEVRE).

Le 7-11-53 vient consulter pour subluxation du ménisque gauche. La radiographie du genou gauche montre une lacune de la corticale dans la région métaphysaire inférieure du fémur gauche, dans sa portion postéro-interne.

Cas n° 7 : W.... Jean 6 ans (Professeur FEVRE)

Le 10-4-54 vient consulter pour un gros oedème de la face externe de la cuisse gauche ; il n'existe pas de fluctuation mais des taches angiomateuses de la peau. Le diagnostic d'angiolymphangiome diffus est porté.

Une radiographie des deux membres inférieurs montre à droite une image lacunaire corticale située à la partie interne de la région métaphysaire inférieure du fémur.

Cas n° 8 : B..... Christian 12 ans (Professeur FEVRE).

L'enfant fait une chute sur les deux genoux le 28-10-54 ; à l'occasion de l'examen radiologique systématique pratiqué, on note la présence d'une image lacunaire corticale de la face interne de la métaphyse fémorale inférieure à gauche.

Cas n° 9 : M..... Jean-Pierre 7 ans 1/2 (Professeur DEBRE).

Le 30 mai 1952 l'enfant est renversé par une bicyclette. En janvier 1953, il existe des signes cliniques d'arthrite de la hanche gauche. Une radiographie pratiquée, montre une petite zone d'ostéolyse du col fémoral gauche, formée de deux images géodiques juxtaposées dont une contient une zone plus opaque.

Devant la persistance de ces images bulleuses claires du col fémoral, et en présence d'une éosinophilie sanguine et sternale considérable, le diagnostic de granulome éosinophile du col fémoral gauche est porté et une biopsie pratiquée en mai 1953.

A la même date, on note l'apparition au-dessus du condyle interne du fémur droit, à la face postérieure de l'os, d'une image lacunaire corticale polycyclique.

En novembre 1953, cette image persiste et il apparaît une légère sclorose de ses bords.

Cas n° 10 : L..... Philippe 11 ans (Professeur FEVRE).

L'enfant est hospitalisé le 15 novembre 1953 pour signes probants de maladie d'Osgood Schlatter.

Une radiographie des deux genoux montre des signes d'apophysite tibiale à gauche ainsi qu'une irrégularité de la corticale dans la région métaphysaire inférieure du fémur gauche.

Cas n° 11 : M..... Raymond 14 ans (Professeur FEVRE).

Vient consulter le 20 Mars 1954 pour une gonalgie existant depuis un mois. Une radiographie montre des signes nets de la maladie d'Osgood Schlatter avec une fragmentation du noyau de l'apophyse tibiale antérieure gauche.

Mais on note à droite l'existence d'une lacune de la corticale siègeant à la partie externe de la métaphyse fémorale inférieure. Il existe une discrète sclérose périphérique.

Cas n° 12 : L.... Robert ; 16 ans (Professeur FEVRE).

Est hospitalisé pour maladie d'Osgood Schlatter du tibia gauche. On note sur la radiographie du genou gauche, l'existence d'une petite lacune corticale siègeant à la partie externe de la métaphyse distale du fémur gauche.

Cas n° 13 : A.... Gérard 19 ans (Professeur FEVRE).

Est hospitalisé pour gonalgie droite. La radiographie du genou montre une image typique d'ostéochondrite dissécante du fémur. Il existe aussi sur la partie postéro-externe de la métaphyse inférieure du fémur droit, une image lacunaire corticale.

Cas n° 14 : R.... Marcel 11 ans (Professeur DEBRE)

Vient consulter en 1953 pour limitation des mouvements de flexion et d'extension du coude droit, et pour gonalgie gauche.

A l'examen radiographique on découvre des images d'ostéochondrite dissécante du cubitus droit et du fémur gauche, ainsi qu'une image lacunaire fémorale; un an et demi plus tard, cette image lacunaire a totalement disparu sans laisser de traces radiologiques.

Cas n° 15 : R..... Gérard 8 ans

Le 24 mars 1954 vient consulter pour gonalgie droite.

L'examen radiologique révèle une image typique d'ostéochondrite dissécante du fémur, associée à une lacune corticale du péroné.

Cas n° 16 : B..... 15 ans (Docteur MEARY)

Enfant soignée depuis 1951 pour ostéochondrite dissécante du fémur. En décembre 1954, il apparaît une lacune corticale du péroné du même côté. Il est possible qu'une lacune corticale du tibia ait aussi existé puis disparu. En effet sur les clichés datant de l'année 1951, on note une image pseudolacunaire de la métaphyse proximale du tibia, limitée par une petite bande de sclérose.

Cas n° 17 : H..... Daniel 11 ans (Professeur FEVRE).

Hospitalisé et traité pour fracture du fémur droit.

On note une image lacunaire de la corticale dans la partie interne de la métaphyse inférieure du fémur droit.

Cas n° 18 : F.... Pierre René 12 ans (Professeur FEVRE)

Hospitalisé et traité pour fracture du fémur. Il existe une lacune corticale dans la région métaphysaire distale du même fémur.

Cas n° 19 : R..... Marie-Claude 5 ans (Professeur FEVRE)

Hospitalisée et traitée pour fracture du fémur.

Dans la région métaphysaire inférieure du même fémur, il existe deux petites images lacunaires d'un demi centimètre de diamètre. Un an et demi plus tard, ces images lacunaires corticales ont augmenté de volume et il est apparu une légère sclérose de leurs bords.

Cas n° 20 : T..... Nicole 6 ans (Professeur FEVRE)

Hospitalisée et traitée pour fracture du fémur.

On note une image lacunaire de la corticale du même fémur dans la région métaphysaire inférieure.

Cas n° 21 : B.... Christian 5 ans (Professeur FEVRE)

Hospitalisé et traité pour fracture du fémur.

Il existe à l'extrémité inférieure du même fémur dans la région métaphysaire, une image lacunaire de la corticale.

Cas n° 22 : P.... Michel 6 ans (Professeur FEVRE)

Hospitalisé et traité pour fracture du fémur.

On note la présence d'une image lacunaire de la corticale siégeant dans la région métaphysaire distale du même fémur.

Cas n° 23 : R.....Alain 4 ans (Professeur FEVRE)

Hospitalisé et traité pour fracture du fémur.

Il existe une lacune de la corticale dans la région métaphysaire inférieure du même fémur.

Cas n° 24 : L..... Jean Marc 4 ans (Docteur QUENEAU)

A consulté pour des stigmates cliniques de rachitisme : Genu Varum bilatéral avec fémur et tibia varum ; probablement coxa-vara également. Les réactions sérologiques de la syphilis sont négatives.

A l'examen systématique du squelette on note sur l'extrémité inférieure du cubitus D une lacune corticale de 1 centimètre de haut sur 1/2 centimètre de large avec une légère sclérose périphérique.

Cas n° 25 : M..... Alain 15 ans 1/2 (Docteur ECOIFFIER)

Vient consulter le 3-1-54 pour une dyspnée d'effort et des angines à répétition. Un mois auparavant à la suite d'une angine rouge avec fièvre à 40° il a fait une hydarthrose du genou avec douleur articulaire et vitesse de sédimentation accélérée; les radios du genou pratiquées à l'époque, ont montré sur l'extrémité inférieure du fémur gauche une lacune corticale de 3 centimètres de grand axe et de 1 centimètre de large. L'intérieur de la lacune est aérolé. Il existe également au-dessous deux petites taches claires de même aspect.

Des radios pratiqués systématiquement jusqu'au mois de juin 1954 n'ont pas montré d'évolution de la lacune.

Il n'existait aucune douleur ni spontanée ni à la palpation.

Il résulte de la brève étude clinique de ces 25 cas, que c'est à l'occasion d'un examen radiologique pratiqué pour une autre raison, que l'on a découvert ces lacunes de la corticale. En aucun cas, l'attention du clinicien n'avait été attirée sur le siège de la lésion. Lorsqu'il existait des phénomènes douloureux ceux-ci s'expliquaient aisément soit par une maladie d'Osgood Schlatter, soit par une ostéochondrite dissécante du fémur.

De nombreux auteurs étrangers ont signalé des cas semblables où n'existait aucune douleur ni aucun trouble clinique et où l'image radiologique de lacune corticale fut découverte soit par examen fortuit soit par examen systématique.

Ainsi Sontag et Pyle rapportent une étude faite par le Samuel Fels Research Institute sur deux cents enfants suivis depuis leur naissance jusqu'à l'âge de dix-huit ans en vue d'une étude statistique. En aucun cas, il ne fut noté de douleur ni de signes cliniques lorsqu'une lacune corticale existait.

Caffey étudiant ces "lésions physiologiques" du fémur, du tibia et du péroné, écrit que dans la grosse majorité des cas, c'est une trouvaille radiologique.

Schinz, Jaffe et Lichtenstein qui appellent de telles lésions "fibrome non ossifiant" des os longs, disent que la douleur n'existe que dans quelques cas ; lorsqu'elle est présente, elle est discrète et de plus, il n'est pas démontré que la lésion n'existe que depuis le début des douleurs.

Hatcher, dans son étude sur les lésions fibreuses localisées de la métaphyse des os longs, écrit que les symptomes sont habituellement bénins. Parfois, c'est une découverte radiologique après un traumatisme du membre; la douleur quand elle existe, est intermittente et souvent localisée à l'articulation voisine.

Friedman et Ponseti ont pu suivre pour une période de treize ans un enfant qui a présenté successivement trois lacunes corticales de la métaphyse proximale de l'humérus droit. A aucun moment, il n'a existé de douleur; l'enfant était venu consulter pour la première fois en raison d'une scoliose dorsale.

Il n'existe donc très souvent aucun signe clinique attirant l'attention ; c'est une trouvaille radiologique . Mais parfois et plus rarement, l'enfant ou l'adolescent vient consulter parce qu'il existe une douleur intermittente de la règion. Nous avons pu réunir sept cas où une telle douleur était présente.

Cas n° 26 : D.... Françoise 17 ans (Docteur ROBERT).

A consulté il y a un an parce qu'elle souffrait ; elle souffre encore de temps en temps, à telle enseigne qu'elle porte en permanence une genouillère. Mais la localisation des douleurs ne coïncide pas du tout, et n'a jamais coïncidé avec l'image lacunaire qui siège sur la métaphyse inférieure du fémur. C'est en effet uniquement la face interne du tibia qui est douloureuse au niveau de la "patte d'oie". L'image radiologique n'a pas évolué depuis un an et se présente

comme une lacune du versant interne du fémur gauche à 4 centimètres du cartilage de conjugaison; le grand axe mesure 2 centimètres 1/2 ; les contours sont polycycliques et il existe un fin liseré de sclérose périphérique.

Cas n°27 : N..... Alberte 13 ans (Docteur MEARY).

Vient consulter en 1948 pour des douleurs de la face interne du genou apparues trois mois auparavant. Dans les antécédents, il existe un traumatisme ayant motivé dix jours d'immobilisation. A l'examen, il y a un point douloureux à la partie haute de la face interne du tibia droit. Le genou est normal ; pas de ganglions.

La radiographie révèle une lacune de la corticale siègeant dans la région métaphysaire proximale du tibia droit, sur le versant interne .

Au niveau de la jonction diaphysométaphysaire sur le versant interne de l'os siège une lacune claire, ovalaire de 2,8 centimètres de grand axe. Les contours sur le côté externe de cette lacune sont bien dessinés et bordés d'une mince bande de sclérose En dedans au contraire, la lacune qui suit la corticale se présente de champ ; la bande sclérose disparaît, la corticale paraît dédoublée, un peu soufflée en verre de montre. Dans sa partie inférieure cette image claire présente quelques contours irrégulièrement polycycliques. A l'intérieur de cette image apparaît en superposition les structures osseuses saines. Il n'y a aucune réaction périostée. La corticale interne du tibia au-dessous de cette image est parfaitement normale .

Une biopsie suivie d'exérèse est pratiquée ; (nous en donnerons plus loin le résultat histologique).

Cas n°28 : R..... Colette 14 ans (Docteur QUENEAU).

Vient consulter en 1951 pour des douleurs du pied puis du genou gauche.

La radiographie découvre une image de lacune corticale de la région métaphysaire supérieure du tibia gauche. L'examen clinique ne montre rien, si ce n'est des séquelles d'hémiplégie droite due à une méningite cérébrospinale survenue à l'âge de huit ans. Les réactions de la syphilis sont négatives.

En décembre 1951, une biopsie suivie d'exèrèse est pratiquée , L'enfant est suivie régulièrement depuis. Il existe un comblement lent de la cavité par petite sclérose osseuse.

Cas n° 29 : L..... Yvon 8 ans (Professeur FEVRE).

Le 26 juillet 1951, cet enfant présente une fluxion fébrile (40°6) et leucocytaire (13.600 leucocytes) du genou droit avec hyperflexion de la jambe sur la cuisse, le talon accolé au bassin. L'extension est impossible à cause de douleurs violentes localisées à toute l'articulation.

Sous anesthésie générale, on prend des radiographies qui montrent deux sortes de lésions osseuses :

d'une part une lacune corticale de la métaphyse fémorale inférieure e

et d'autre part un semis de petites pertes de substance de l'épiphyse tibiale et de l'extrémité supérieure du tibia.

L'enfant est plâtré le membre en extension et soumis à la mycothérapie. On assiste à une chute lente et oscillante de la température qui redevient normale seize jours après le début. Parallèlement, reprise de l'appétit et des fonctions digestives et disparition de l'aspect septicémitique. Le 14 août la lacune fémorale est biopsiée et excisée.

Il existait donc dans le cas de cet enfant d'une part une lacune de la corticale du fémur, et d'autre part de multiples pertes de substance tibiale évoquant l'image d'une ostéite inflammatoire de nature indéterminée ; ces pertes de substances n'ont pas été biopsiées et une hémoculture n'a pas été pratiquée.

Cas n° 30 : C.... Patrick 13 ans (Docteur LEFEBVRE)

Vient consulter pour douleurs du genou droit.

La radio montre une lacune siègeant sur l'extrémité inférieure du fémur sur le versant interne ; lacune ovalaire ayant 2 centimètres de grand axe et entourée d'une fine bande de sclérose périphérique.

Cas n° 31 : C..... Françoise 14 ans (Docteur FAURE)

Depuis février 1955 l'enfant présente des douleurs vagues dans le genou D exagérées par la marche, calmées par le repos et le port d'une genouillère. A l'examen il n'existe pas de point douloureux précis tant subjectivement qu'objectivement. Il n'y a pas de fièvre, l'état général est bon. Les clichés montrent sur l'extrémité supérieure du tibia D à 4 centimètres du cartilage conjugal une lacune ovalaire de 2 centimètres de grand axe.

Cas n° 32 : X..... Lucien 17 ans (Docteur HUC).

Vient consulter pour des douleurs du genou droit L'examen radiographique montre sur le versant interne de l'extrémité inférieure du fémur une image lacunaire cylindrique de 2 centimètres 1/2 de diamètre. Il existe une très légère soufflure, sous certaines incidences. Le contour de la lacune est polycyclique à l'extrémité supérieure et à l'extrémité inférieure.

Les diagnostics les plus divers avaient été portés à propos des 7 derniers cas que nous avons présentés : abcès de Brodie, tumeur à myeloplaxes et même ostéosarcome. Nous n'évoquerons pas maintenant les raisons qui nous poussent à réfuter ces diagnostics. Nous le ferons, en discutant les résultats des biopsies pratiquées, dans le chapitre consacré à l'anatomie pathologique des lacunes corticales. Mais il ressort de ces derniers cas que l'image radiologique est semblable à celle des cas découverts fortuitement. Un élément douloureux s'y ajoutait et attirait immédiatement l'attention. C'est pour cette douleur que l'enfant venait consulter ; douleur intermittente, mal localisée sauf dans un cas (cas n°27) et reportée très souvent à l'articulation voisine. Du point de vue clinique, les lacunes corticales métaphysaires bien qu'elles se révèlent parfois par des douleurs, ne sont le plus souvent que des découvertes radiologiques fortuites.

Description radiologique : les caractères de l'image radiologique diffèrent suivant le moment de l'évolution, différence de grandeur et de siège, mais sans grande modification de la structure ou des contours de la lacune.

Au tout début, elle se présente comme une petite image claire située très près de la bordure métaphysaire. Elle a 2 à 3 mm. de diamètre, parfois 2 ou 3 petites

clartés se juxtaposent. C'est à propos d'elles que Sontag et Pyle parlaient d'une "aire d'aspect tigré" visible sur certains clichés. Cet aspect est transitoire et n'est décelable qu'au tout début de l'évolution.

Au stade de maturité de la lésion, l'image est très évocatrice : avec le temps, à mesure que l'os s'accroît, la lacune semble remonter sur la métaphyse et siège à un centimètre 1/2 ou 2 centimètres de la bordure métaphysaire. Sontag et Pyle avaient remarqué que la lacune se situait toujours à la même place relative au bout de la diaphyse. Friedman et Ponseti le signalent aussi dans leur observation. Caffey pense que si au début ces lacunes petites et mal définies sont localisées au voisinage de la ligne dia-épiphysaire, plus tard elles se situent plus haut dans la diaphyse.

La forme de la lacune corticale métaphysaire est habituellement ronde ou ovalaire, à grand axe parallèle à celui de l'os ; elle est quelquefois polycyclique. Sa taille petite, de deux à trois centimètres, ne dépasserait jamais 3 cm8 pour Jaffe et Lichtenstein. Sa tonalité est franche et homogène : c'est une plage plus transparente que l'os environnant, de densité uniforme. Les limites en sont bien dessinées, nettes, franchement différenciées de l'os sain voisin.

La métaphyse n'est pas déformée. Au voisinage immédiat de cette lacune la structure osseuse est parfaitement normale. Le périoste et les parties molles au contact et à distance ne montrent aucune anomalie radiologique.

Enfin, le caractère essentiel de cette lésion réside dans le fait qu'elle est purement corticale : c'est ce que l'on vérifie par des incidences tangentielles. On est quelquefois amené à faire plusieurs clichés sous différents angles de rotation jusqu'à ce que l'on trouve une incidence franchement tangentielle. Sur ce cliché, on voit que la plage claire lacunaire interrompt la corticale. Mais il persiste vers l'intérieur de l'os un liseré profond plus ou moins épais, formé par la corticale, et séparant la lésion de l'os spongieux sous jacent. Vers les parties molles, la lésion est limitée par une ligne pellucide à peine différenciée qui prolonge en pont la surface externe de la corticale sus et sous jacente. La lacune elle-même est donc développée dans la corticale, séparée de l'os spongieux par une paroi plus ou moins épaisse, alors que la paroi qui la sépare des parties molles est très mince.

Dans tous les cas, la zone pathologique homogène, sans structure, présente une tonalité plus opaque que les parties molles, mais plus transparente que la spongieuse voisine. Il est possible de noter dans quelques cas un léger bombement en verre de montre au niveau de la paroi externe de la lacune. Signalons enfin, comme l'a souligné Caffey, que la formation des lignes transversales de la métaphyse n'est pas troublée. Ces lignes sont en effet des lignes de sclérose de l'os spongieux et ne sont pas affectées par l'existence d'une lésion de la corticale de l'os.

Au cours de l'évolution, la lacune corticale s'entoure d'une mince bande de sclérose à partir de laquelle va se faire la régénération osseuse. Cette sclérose se traduit radiologiquement par une ombre assez dense cernant les bords de la lacune. Les incidences tangentielles surtout, vont montrer que la paroi profonde s'épaissit peu à peu comblant progressivement l'espace clair lacunaire cortical. Bien souvent, il est impossible de préciser en fin d'évolution l'endroit où siègeait la lésion.

Il existe donc du point de vue radiologique trois aspects différents suivant le stade évolutif (nous verrons que la structure histologique varie aussi) :

- la lacune qui s'ébauche est petite, donne parfois un aspect tigré d'une zone localisée de la région métaphysaire d'un os long au voisinage immédiat de la bordure métaphysaire.

- plus tard, ses contours sont bien définis ; son siège se situe plus haut vers la diaphyse.

- Ensuite elle disparaît précédée d'une densification de ses bords.

La lacune corticale évolue donc dans son aspect radiologique. L'histologie et la pathogénie peuvent l'expliquer. Mais avant d'étudier les renseignements qu'elles nous fournissent, il est nécessaire d'envisager l'évolution dans le temps et les rapports certains que présentent ces lésions avec des troubles de l'ossification de l'enfant.

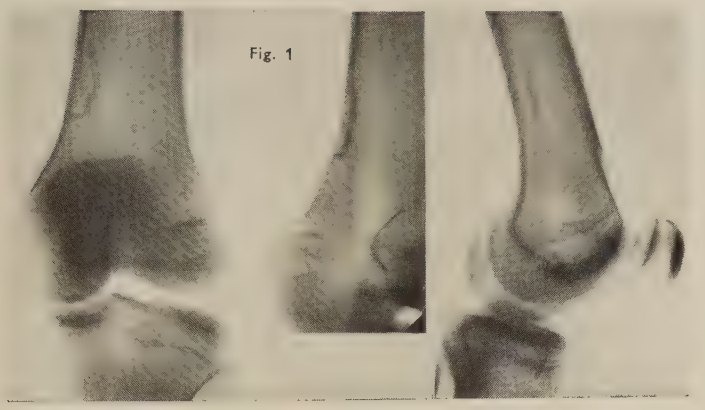

Figure 1 : cas n° 26, enfant de 17 ans présentant une lacune corticale du fémur.

Figure 2 : cas n° 32, enfant de 17 ans présentant une lacune corticale du fémur.



Figure 3 : cas n° 24, enfant de 4 ans présentant une lacune corticale du cubitus.

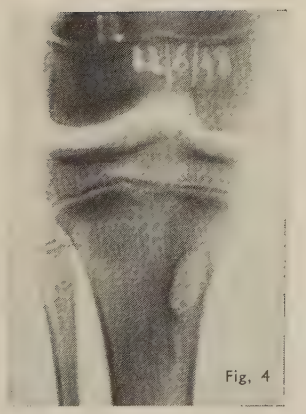

Figure 4 : cas n° 27, enfant de 13 ans présentant une lacune corticale du tibia.

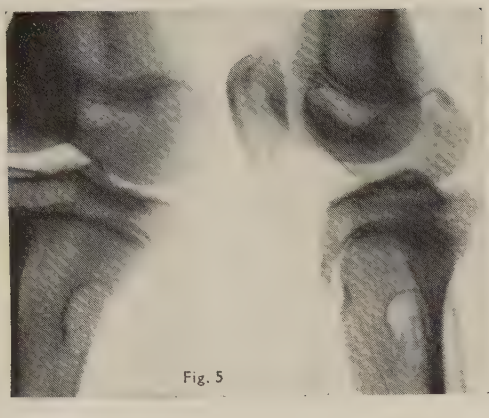

Fig. 5

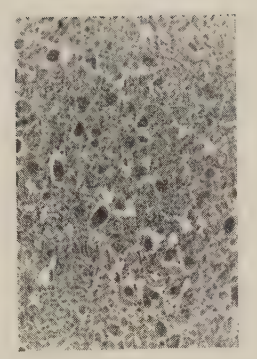

Fig. 8

Fig. 9

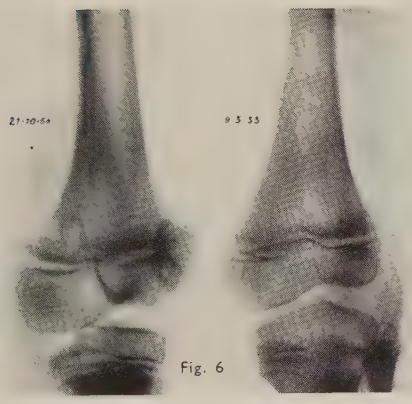

Fig. 6

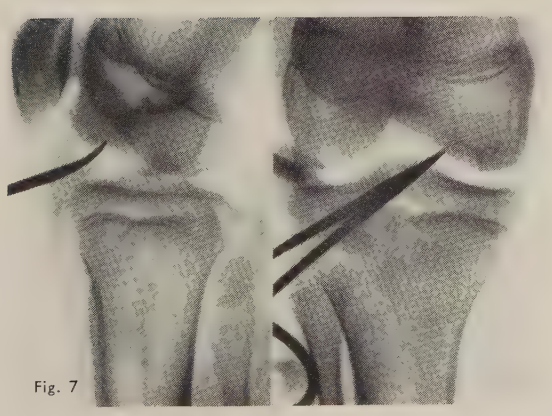

Fig. 7

Figure 5 Cas n° 28, enfant de 14 ans présentant une lacune corticale du tibia.

Figure 6 : Cas n° 19, évolution en un an et demi d'une lacune corticale du fémur chez un enfant de 5 ans.

Figure 7 : Cas n° 16, enfant de 15 ans présentant une lacune corticale du péroné associée à une ostéochondrite dissécante du fémur.

Figure n° 8 : Tumeur à myéloplaxes (aspect histologique).

Figure 9 : Cas n° 1, lacune corticale métaphysaire (aspect histologique).

EVOLUTION ET ETUDE STATISTIQUE

La durée moyenne des lacunes corticales de la région métaphysaire des os longs de l'enfant et de l'adolescent est de quatre ans. Nous n'avons jamais pu suivre l'évolution totale d'une telle lacune, depuis son apparition jusqu'à sa disparition. L'observation de nos différents cas n'a pas porté sur une période suffisamment étendue pour chacun d'eux ; d'autre part il est très difficile d'obliger les patients à une surveillance radiologique, vu la bénignité des lésions et l'absence de signes cliniques dans la grosse majorité des cas.

Il nous a été cependant possible d'assister à la transformation de petites images tigrées en lacune bien constituée (obs. 19). Cette transformation nécessita un laps de temps de un an et demi environ.

D'autre part, le temps qui s'écoule entre la formation d'une bande de sclérose périphérique et la disparition radiologique complète de la lacune est de deux ans environ. Nous n'avons pu encore le vérifier personnellement. Nous pouvons donc supposer qu'en général ces lacunes ont une évolution échelonnée sur une durée de quatre ans.

Les auteurs américains qui ont une plus grande expérience que nous, de ces lésions sont du même avis. Friedman et Ponseti ont pu constater que certaines lacunes duraient quatre ans, d'autres un peu davantage.

Hatcher, qui étudié cinquante quatre cas, donne une durée moyenne d'évolution de quatre ans. A l'occasion du Rapport du Samuel S. Fels Research Institute Sontag et Pyle pensent que la durée moyenne d'évolution est de deux à trois ans.

Il est un point sur lequel les auteurs étrangers ne sont pas d'accord : l'âge moyen d'apparition de ces lacunes corticales. Sontag et Pyle trouvent que l'âge moyen d'apparition est cinquante mois. Ces lésions sont parfois présentes à l'âge de neuf ou dix ans mais jamais au-dessus.

Hatcher dans son étude sur les lésions fibreuses localisées de la métaphyse des os longs, ne recueille pas de cas au-dessous de six ans. Caffey n'en signale pas avant l'âge de trois ans et en a rencontré chez l'adolescent jusqu'à l'âge adulte.

Nous nous rangerons à l'avis de ce dernier auteur: nos 32 cas s'échelonnent entre l'âge de trois et dix neuf ans. Le maximum d'apparition semble être l'âge de six ou sept ans.

Tous les auteurs sont cependant d'accord sur le siège habituel de ces lacunes corticales. L'os le plus fréquemment atteint est le fémur dans son extrémité distale.; puis le tibia et le péroné dans leur extrémité proximale Parmi les cas que nous vous avons présentés, vingt six étaient localisés au fémur, deux au péroné et trois au tibia, un au cubitus.

Il ne nous a jamais été donné de rencontrer de semblables lacunes aux portions distales du tibia et du péroné. Sur cinquante quatre cas H atcher en trouve sept aux extrémités inférieures du tibia et du péroné. Caffey, Sontag et Pyle ne les mentionnent pas. La localisation à l'extrémité proximale de l'humérus est elle aussi exceptionnelle. Il n'en existe qu'un cas dans la littérature : l'observation de Friedman et Ponseti.

Deux autres problèmes restent à discuter :

- d'une part le pourcentage des enfants cliniquement sains qui présentent de telles lacunes;

- d'autre part leur plus grande fréquence chez le garçon ou chez la fille.

Caffey et Hatcher pensent qu'on peut les rencontrer assez fréquemment mais ils n'indiquent aucune valeur relative. Sontag et Pyle disent qu'on les trouve chez 53% des garçons et chez 22% des filles qu'ils ont suivis depuis leur naissance.

Nous avons nous-même étudié la question et sommes arrivé au résultat suivant :

En examinant 397 dossiers de fractures du fémur, nous avons trouvé dans sept cas des lacunes corticales qui n'avaient d'ailleurs donné lieu à aucune manifestation clinique. Ce sont les cas 17 à 23. Les autres cas présentés ne peuvent être utilisés pour une étude statistique ; en effet ils nous ont été communiqués par hasard, ou d'autres

fois ont été diagnostiqués dans le Service de Radiologie des Enfants Malades pendant les deux dernières années.

Il résulte donc de notre étude que le pourcentage moyen chez l'enfant et l'adolescent est de 1,76 % soit 2% chez les garçons et 1,2 % chez les filles.

Les chiffres de Sontag et Pylé nous semblent donc un peu exagérés. D'ailleurs au Service de Radiologie des Enfants Malades où chaque jour sont prises des radiographies des membres inférieurs de nombreux enfants et adolescents, il n'est pas tellement fréquent de découvrir de telles lacunes chez des enfants venus consulter pour un tout autre motif.

Un autre problème qui doit retenir l'attention du clinicien est : les rapports de ces lacunes corticales avec des troubles de l'ossification chez l'enfant et l'adolescent. Caffey pense qu'elles n'ont aucune signification clinique et qu'il n'existe pas de rapports connus entre ces images et les désordres de la croissance osseuse.

Hatcher est d'un avis contraire. Pour lui, leur association avec des troubles épiphysaires et des troubles du cartilage, n'est pas une simple coïncidence. Sur les cinquante quatre cas qu'il étudie il a trouvé quatorze fois la coexistence d'une telle lésion avec une maladie d'Osgood Schlatter, ou une ostéochondrite dissécante du fémur ou du péroné.

Nous avons examiné vingt huit cas d'apophysite tibiale antérieure. Une lacune corticale était présente dans trois cas. Le pourcentage est donc de 9%.

Nous avons pu réunir six observations d'ostéochondrite dissécante de l'extrémité inférieure du fémur et une observation d'ostéochondrite dissécante du coude. Dans 5 cas il existait une lacune corticale du fémur. Dans 2 cas une lacune corticale du péroné. Le pourcentage est donc ici très élevé : 71 %.

Dans le cas n°16 d'ailleurs, l'ombre discrète de l'extrémité supérieure du tibia était peut-être la séquelle d'une lésion semblable, et il est donc possible que ce pourcentage si élevé soit encore inférieur à la vérité. Les deux cas où n'existait aucun trouble de la corticale, ont été suivis pendant une durée de six mois seulement et ont échappé à tout contrôle radiologique depuis.

Cette association avec des troubles de la croissance de l'os chez l'enfant et l'adolescent ouvre des perspectives pathogéniques intéressantes. Nous en reparlerons après avoir étudié les renseignements que l'on peut tirer de l'histologie. Mais avant d'aborder ce problème il nous semble utile de signaler que nous n'avons jamais rencontré de lacunes corticales chez le rachitique en évolution. Nous avons examiné les dossiers de 97 enfants rachitiques dont les âges s'échelonnent entre un an et demi et quatre ans. Aucun ne présentait de lacune corticale métaphysaire. Dans deux cas seulement chez des enfants qui présentaient des séquelles de rachitisme traité et guéri , une lacune métaphysaire fut découverte (obs. n°21 et n° 24.)

Cette dernière constatation n'est pas étonnante. Le rachitisme détermine un retard de croissance. Or comme nous le verrons, la lacune corticale s'observe essentiellement sur les os en période de croissance normale.

ETUDE HISTOLOGIQUE ET PATHOGENIQUE

Avant d'aborder l'étude pathogénique des lacunes corticales métaphysaires, il est utile de préciser les résultats que nous apporte la biopsie de ces lésions. Sur nos 32 cas, 4 seulement furent biopsiés. Encore le furent-ils par erreur, car comme nous le verrons, il ne faut jamais biopsier ni exciser ces lacunes corticales, l'évolution spontanée se faisant vers la guérison.

Au premier examen histologique des coupes, le diagnostic de tumeur à myéloplaxes bénignes avait été porté. Mais les signes radiologiques et évolutifs ne concordant pas, ces coupes ont été réexaminées sur notre demande ; nous vous rapportons le compte rendu histologique des 4 cas :

Cas n°27 :

La biopsie osseuse intéresse très judicieusement la production pathologique et le tissu osseux avoisinant. Ce dernier apparaît le siège de phénomènes réactionnels : présence de lamelles jeunes, riches en ostéoblastes et en ostéocytes avec épaississement et condensation des lamelles osseuses déjà existantes. La zone pathologique est histologiquement un fibrome pur aisément identifiable au caractère régulièrement tourbillonnant de ses fibres conjonctives. Celles-ci sont essentiellement des fibrocytes et la proportion de fibres collagènes n'est pas importante, ce qui donne à ce fibrome une densité cellulaire élevée. Les caractères particuliers de ce fibrome sont :

- sa vascularisation importante par de fins capillaires,
- la présence de quelques cellules multinucléées possèdant 5 à 7 noyaux et rarement plus.

Ces cellules ressemblent morphologiquement à des myéloplaxes ; comme eux elles sont visibles au contact des espaces capillaires et paraissent avoir une origine

endothéliale. Ici elles apparaissent peu nombreuses et sur un champ microscopique (représentant un grossissement de 160) 5 ou 6 cellules multinucléées sont visibles. Enfin, il y a une absence de toute édification osseuse et de lamelles ostéoïdes. Les seuls fragments osseux visibles sont des lamelles en voie de lyse et entièrement séquestrées. Il existe des dépôts d'hémosidérine et calcium; il n'y a pas de réaction inflammatoire ni de cellule macrophagique ou liphphagique. L'ensemble de ces éléments histologiques plaide en faveur d'un fibrome non ossifiant tel que l'ont défini morphologiquement Jaffey et Lichtenstein.

Cas n° 28 :

Quelques uns des copeaux osseux sont bordés par une pullulation histio-cyto-fibroblastique dense dans laquelle se voient quelques amas de pigment ocre et myéloplaxes. Certains histiocytes apparaissent en outre :occupés par des éléments macrophagiques chargés de lipides.

Cas n° 1 :

Le prélèvement concerne un fragment très mince de corticale osseuse et la "tumeur". Celle-ci est représentée par un tissu conjonctif dense dont les fibres sont disposées sans cadre et n'obéissent pas à une ordination ni une disposition rythmique particulière. Ce tissu fibreux est abondamment vascularisé et traversé de nombreux espaces vasculaires. Des flaques hémorragiques et quelques rares dépôts de pigment ocre sont visibles. Cette plage fibreuse est semée de quelques myéloplaxes , ceux-ci sont inclus dans une lumière vasculaire ou situés à côté d'elle. Ils ne possèdent pas un nombre élevé de noyaux et leur densité n'est pas importante. Dans un champ de grossissement de 150, 5 à 6 cellules multinucléées peuvent être comptées au maximum. Peut-être répondent-elles aux ostéoclastes des lamelles osseuses disparues.

Ce tissu fibreux est dépourvu de signes inflammatoires et ne subit aucune ossification. En raison de ce dernier caractère et du faible nombre de cellules multinucléées, le diagnostic de fibrome non ossifiant paraît le plus satisfaisant.

Cas N° 29 :

L'examen histologique montre à côté de quelques lamelles osseuses atrophiques, l'existence de la production

pathologique. Celle-ci est formée d'un noyau relativement arrondi et bien limité de tissu fibreux sans caractère cicatriciel. Il est constitué d'un tissage de fibres conjonctives dont les faisceaux régulièrement tourbillonnants forment un feutrage homogène. Les cellules sont des fibrocytes et sont séparées par des bandes peu épaisses de fibres collagènes. En revanche on est frappé par : l'abondance de dépôts de pigment ferrugineux et l'existence de quelques rares cellules multinucléées. Il n'a été vu ni lipophage ni cellules inflammatoires ni formation ostéoïde. Cette image histologique est compatible avec le diagnostic de fibrome osseux non ossifiant. L'abondance des dépôts ferriques est ici remarquable mais il s'agit d'une 2ème biopsie, et la biopsie précédente peut sans doute en rendre partiellement compte.

Nous pouvons donc constater dans ces quatre cas la présence constante d'un tissu fibreux avec quelques rares cellules multinucléées et des dépôts d'hémosidérine. Dans le cas n°28 nous trouvons également des cellules chargées de lipides. Ceci s'explique si l'on tient compte du moment où les biopsies ont été pratiquées. Les cas 1 et 27 ont été biopsiés au début de leur évolution, le cas 28 un an après le début des douleurs ; le cas 29 fut biopsié 2 fois et nous n'avons que les résultats de la seconde biopsie.

Nos renseignements histologiques concordent avec ceux que relatent les différents auteurs qui ont étudié le fibrome non ossifiant et les lésions fibreuses localisées métaphysaires.
C'est ainsi que Jaffe et Lichtenstein définissent le tissu du fibrome non ossifiant comme :"formé surtout de cellules de tissu conjonctif. Mais il existe une variation selon la couleur du tissu trouvé : jaune ou brun. Pour ce dernier, certaines cellules contiennent de l'hémosidérine ; d'autres sont des cellules géantes multinucléées. Ces cellules dispersées sont plus nombreuses et groupées là où il y a eu une hémorragie capillaire. Dans leur cytoplasme on trouve aussi des granulations d'hémosidérine. Dans le tissu de couleur jaune se trouvent des cellules spumeuses contenant des graisses et du tissu collagène".

Pour Hatcher le substratum de la lésion est un tissu fibreux avec des cellules multinucléées et des aires d'hémorragies récentes et du pigment ocre. On trouve aussi parfois des lymphoblastes et des macrophages remplis de graisse ; mais seulement lorsque la lésion a évolué depuis longtemps.

Holt a constaté que du point de vue histologique les lacunes corticales contiennent du tissu fibreux avec un nombre variable de lipophages et de cellules géantes ; ce qui peut

évoquer un diagnostic faux de dysphagie fibreuse ou même de tumeur à myéloplaxes.

Quel que soit le nom que l'on donne à ces troubles de l'os, le tissu trouvé a toujours la même composition histologique lorsqu'on l'étudie au même stade évolutif. Au début, tissu fibreux avec quelques cellules multinucléées et des signes d'hémorragie capillaire. Puis, dépôt d'hémosidérine et apparition plus tard de lipophages. Il n'existe pas de production osseuse à ce niveau, de travées d'os nouveau.

La présence de cellules lipoïdes est un phénomène biologique normal existant dans toute ostéopathie chronique et n'a aucune signigication étiologique. Nous n'avons pu avoir de biopsies contemporaines du stade où existe radiologiquement de la sclérose périphérique ; à ce stade il doit exister probablement des signes histologiques de réparation osseuse.

Ces constatations histologiques permettent d'émettre une hypothèse pathogénique. Mais nous précisons qu'il s'agit seulement d'une hypothèse puisque l'on ne peut pratiquement pas en apporter de preuve expérimentale. Cette pathogénie nous est inspirée par les données modernes histologiques sur la croissance osseuse normale :

ainsi que l'ont démontré Ollier et Humphry en 1861 l'allongement de l'os diffère suivant l'extrémité considérée de la diaphyse. Si l'on place un repère exactement à la partie moyenne d'une diaphyse jeune on le retrouve plus tard plus près d'une extrémité de l'os que de l'autre. Ce problème est important chez l'enfant pour savoir quelle contribution peut fournir à la croissante telle ou telle extrémité osseuse ; on constate ainsi que les parties des os longs les plus fertiles sont : l'extrémité distale du fémur
l'extrémité proximale du tibia
l'extrémité sup. de l'humérus
l'extrémité inf. du radius
et du cubitus.

Mais à côté du développement en longueur de l'os il y a une évolution des diamètres transversaux de la diaphyse au cours de la croissance. Il se produit pendant cette période une résorption périphérique de la métaphyse ainsi que le prouvent certaines expériences :

Brash en 1934 expérimentant sur des porcs constata que si à la partie moyenne de la diaphyse s'accomplit régulièrement un dépôt d'os nouveau, il ne se fait dans la règion métaphysaire aucune apposition osseuse nouvelle.

De même en comparant deux radiographies d'un os long d'un enfant prises à un an d'intervalle, on constate que l'os s'est

accru en longueur et en épaisseur, mais la métaphyse s'est résorbée extérieurement, comme le dit Lacroix, de manière à ce que "l'os conserve toujours son galbe caractéristique, l'évasement de ses extrémités".

L'histologie confirme ces constatations. Kölliker dès 1873, avait remarqué au niveau de la surface extérieure de la métaphyse des os longs la présence d'un semis d'ostéoclastes.

Lacroix a retrouvé aussi à ce niveau, de grosses cellules multinucléées qui sont des ostéoclastes.

A une plus grande distance du cartilage de conjugaison, vers la partie moyenne de la diaphyse, on ne trouve plus que des images discrètes d'apposition périphérique. C'est la région de l'os où ne subsiste aucune inclusion d'os enchondral. Cela se comprend, comme le dit Lacroix puisque le tube enchondral de calibre plus réduit au niveau considéré a disparu, complètement résorbé par l'extension de la cavité médullaire.

Si l'on fait des coupes à différents niveaux du fémur d'un enfant (Nezelof) il est possible effectivement de constater dans la corticale de la jonction diamatéphysaire un pourcentage particulièrement élevé d'ostéoclastes histologiquement actifs. Ils semblent résorber dans cette région les lamelles métaphysaires et donner aux lamelles diaphysaires leur ordination régulièrement concentrique.

Normalement, il existe donc dans la région métaphysaire des os longs, des ostéoclastes logés dans la corticale qui sont responsables de la résorption métaphysaire de l'os au cours de sa croissance. D'autre part, nous l'avons vu, certaines métaphyses sont plus actives que d'autres.

Sur le plan pathogénique, on pourrait donc envisager que les lacunes corticales sont dues à un trouble de la résorption périphérique métaphysaire dans le sens d'une résorption exagérée. L'existence de telles lésions uniquement chez l'enfant et l'adolescent se comprendrait aisément : à l'état adulte l'os a terminé sa croissance, la résorption périphérique de la métaphyse n'existe plus. L'absence de ces lacunes corticales chez le rachitique en pleine évolution clinique serait normale pour la même raison : il y a chez lui un gros retard d'ossification, l'os n'accomplit pas son modelage normal. C'est comme nous l'avons constaté dans les cas n°2 et n°24, une fois

le rachitisme traité, que peuvent apparaître ces lacunes corticales lorsque l'os a repris une croissance et une activité normales.

L'hypothèse que nous proposons d'une exagération en un point limité de la métaphyse, du processus ostéoclastique normal, nous paraît suffisamment étayée par nos constatations histologiques : présence d'ostéoclastes dans la lésion ; siège de cette lésion au niveau où s'effectue normalement la résorption ostéoclastique modelante de la métaphyse.

Il reste à éclaircir la raison pour laquelle un processus jusque là normal s'exagère au point de devenir pathologique. Quels arguments pouvons-nous tirer de notre étude ?

Sur le plan histologique, nous avons constaté d'une façon constante des signes d'une hémorragie capillaire localisée sans toutefois pouvoir présumer de son origine.

Sur le plan statistique, nous avons constaté, comme l'avait fait Hatcher, la plus grande fréquence de ces lacunes corticales chez les sujets souffrant par ailleurs d'affections osseuses que beaucoup d'auteurs attribuent à des phénomènes vasculaires (nécrose ischémique) : ostéochondrite disséquante du fémur, apophysite tibiale antérieure.

Devons-nous lier ces deux constatations et considérer que l'élément déclanchant l'excès d'ostéoclasie qui aboutira à la lacune, est un trouble vasculaire localisé de la métaphyse dont nous ne saisissons que la traduction histologique sous forme d'une hémorragie capillaire ? Le sang extravasé produirait une ostéolyse localisée ; les ostéoclastes normalement abondants dans cette région active de l'os additionnent leurs effets à ceux de l'ostéolyse et déterminent l'érosion de la corticale visible sur les radiographies. En même temps la lacune se comble par un tissu fibreux de signification vraisemblablement cicatricielle, dans lequel s'accumulent des dépôts d'hémosidérine témoins des hémorragies antérieures.

C'est là une hypothèse que nous avançons sans, pour l'instant, la résoudre complètement. Il faudrait pour cela pouvoir reproduire expérimentalement ces lésions localisées de la corticale en agissant sur la vascularisation de l'os.

DIAGNOSTIC DIFFERENTIEL

Le premier problème qui se pose avant d'aborder l'étude du diagnostic différentiel est celui du fibrome non ossifiant de l'os tel que l'ont défini Jaffe et Lichtenstein.

La plupart des auteurs qui ont publié des cas radiologiquement et histologiquement semblables à ceux que nous avons étudiés les ont appelés : fibrome non ossifiant de l'os.

Certains ont voulu y voir une forme mineure de la dysplasie fibreuse d'autres en font deux affections de l'os bien différentes. Mais presque tous ceux qui étudient simultanément le fibrome non ossifiant et les lacunes corticales, en ont fait deux troubles distincts.

C'est ainsi que Caffey les distingue dans son livre de radiodiagnostic. Alors que la lacune corticale n'a aucune valeur clinique pour lui, le fibrome non ossifiant est une tumeur bénigne localisée d'origine médullaire.

Hatcher au contraire commence son article sur les lésions fibreuses métaphysaires localisées par ces mots : "on les a décrites dans la littérature sous différents noms. Ceci tient surtout aux caractères variables secondaires dans l'évolution naturelle du processus. Ainsi en 1942, Jaffe et Lichtenstein démontrèrent les stades variés du développement des lésions fibreuses solitaires de l'os, les interprétèrent comme des tumeurs bénignes formées à partir du tissu conjonctif médullaire et les appelèrent fibrome non ossifiant de l'os".

Pour nous les lacunes corticales et le fibrome non ossifiant de l'os ne sont pas deux entités cliniques distinctes. En effet, si on lit les articles où sont rapportés des cas de fibrome non ossifiant, les signes radiologiques sont les mêmes et les résultats de la biopsie concordent aussi. On trouve du tissu fibreux dans tous les

cas, des cellules multinucléées, de l'hémosidérine ou des lipophages selon le stade évolutif.

Nous avons vu que les lacunes corticales métaphysaires avaient la même constitution histologique.

Si l'on se réfère à l'article original de Jaffe et Lichtenstein paru en 1942, le fibrome non ossifiant est une tumeur qui ne se voit que chez l'enfant et l'adolescent; le plus souvent, il n'y a pas de signes cliniques attirant l'attention du médecin. Son siège est à l'extrémité supérieure ou inférieure de la diaphyse d'un os long près du cartilage de conjugaison.

Le fibrome non ossifiant tel que l'ont décrit ces auteurs, apparaît donc comme la même lésion que nous appelons lacune corticale métaphysaire et qu'Hatcher a appelée :"lésion fibreuse localisée de la métaphyse des os longs". Quel que soit le nom qu'on lui donne ce trouble de la croissance de l'os évoluera spontanément vers la guérison et ne donnera jamais lieu à une complication : fracture pathologique comme le kyste essentiel de l'os, extension comme certaines formes de la dysplasie fibreuse ou encore métastases comme certaines formes très rares de tumeurs à myéloplaxes.

Il est cependant un certain nombre de tumeurs bénignes et de troubles infectieux de l'os avec lesquels les lacunes corticales métaphysaires sont souvent confondues :

- les tumeurs à myéloplaxes le sont surtout du point de vue histologique. Ce sont des distinctions de nombre de cellules multinucléées par champ qui interviennent, des distinctions de nombre de noyaux par cellule. C'est pour cette raison que les biopsies qui avaient été pratiquées dans les cas n°1, n°27, 28 et 29 avaient fait conclure tout d'abord à un diagnostic de tumeur à myéloplaxes bénigne. En étudiant plus attentivement les coupes histologiques, en tenant compte des signes radiologiques, du siège de la lésion , et de l'âge du sujet, le diagnostic apparaît immédiatement erroné.
  Il est en effet inutile de rappeler que les tumeurs brunes sont localisées aux deux côtés du cartilage de conjugaison, et qu'on les rencontre essentiellement chez l'adulte jeune ; la corticale de l'os, si elle est érodée, est quand même présente, la destruction étant localisée à l'os spongieux.

- le kyste de l'os pourrait être confondu au début de son évolution : l'âge d'apparition est le même ; le siège est identique : région métaphysaire sans aucune atteinte de l'épiphyse ni du cartilage conjugal. Le lieu de prédilection de la lésion n'est déjà pas semblable: extrémité supérieure du fémur et de l'humérus pour le kyste.
  Mais il est deux signes radiologiques propres à la maladie de Mickulitz qui la distinguent de la lacune corticale métaphysaire :

  d'une part la souflure de l'os,

  d'autre part la présence de la corticale si mince soit-elle; celle-ci n'est détruite qu'en cas de fracture pathologique.

- l'ostéome ostéoïde qu'il soit localisé à l'os spongieux ou à la corticale a des caractères radiologiques bien distincts : il se présente habituellement comme une aire transparente de 1 centimètre de diamètre entourée d'une large bande de sclérose très dense. La lacune corticale est toujours plus grande lorsqu'elle s'entoure de sclérose périphérique et celle-ci est très réduite lorsqu'elle existe, et de faible densité.

- le granulome éosinophile réalise le plus souvent une lacune corticale à l'emporte pièce.
  Au cas où il serait unique et métaphysaire, la distinction serait difficile ; mais le plus souvent la multiplicité ou le siège (voute crânienne, côtes) rendent son diagnostic évident. D'ailleurs quand il siège aux os longs, les vues tangentielles montrent que la corticale est érodée à partir de sa face interne. Il occupe souvent toute la largeur de la diaphyse et est plus volumineux ; la douleur, la tuméfaction, l'éosinophilie sanguine, la fracture pathologique dans certains cas en sont les autres signes cliniques.
  Dans notre cas n°9, il existait un granulome éosinophile du col fémoral gauche associé à une lacune corticale de l'extrémité inférieure du fémur droit. La confusion radiologique nous paraît maintenant pouvoir être évitée.

- le chondrome dans ses localisations très rares aux os longs : fémur et tibia, pourrait simuler parfois une lacune corticale métaphysaire.
  Il se présente en effet comme une zone de

densité diminuée entourée dans certains cas d'une bande sclérouse. Mais il existe une soufflure très importante de la corticale ; et celle-ci quelle que soit sa mincour est toujours présente lorsque le chondrome est bénin.

- Nous citerons la blastomycose et l'échinococcose de l'os, affections exceptionnelles qui finissent par envahir toute la diaphyse et où la corticale toujours respectée peut parfois présenter une petite déhisconce.

- le myélome solitaire de type ostéolytique vrai sans modifications chimiques du sang, ni albumosurie de Bence Jones, siège habituellement sur les os plats ou plus rarement à l'extrémité proximale des os longs, mais la corticale est toujours respectée.

- l'hémophilie peut par hémorragie sous périostée causer des érosions modérées de la corticale. Mais il existe souvent associé un épaississement de la corticale et le contexte clinique redresse facilement le diagnostic.

- la syphilis peut exceptionnellement dans sa forme gommeuse, provoquer des destructions de la corticale, mais ce serait bien improbable de rencontrer cette forme chez l'enfant ; d'autre part les réactions sérologiques et les autres manifestations osseuses associées ne permettraient aucun doute.

- Le diagnostic différentiel qui prête parfois aussi à confusion est celui de l'ostéomyélite localisée. Celle-ci se présente en effet comme une petite plage de moindre densité de l'os. Mais associée d'emblée à cette nécrose et toujours présente il existe une réaction périostée importante.

L'évolution future et le contexte clinique ne font pas hésiter longtemps le diagnostic. C'est ainsi que notre cas n°26 fut d'abord considéré par le médecin traitant, comme un abcès de Brodie. Pour notre cas n°29, le diagnostic d'ostéomyélite aigüe fut d'abord porté en raison de la douleur et de l'hyperthermie. Mais nous avons vu qu'il existait chez cet enfant deux lésions distinctes :

d'une part une lacune corticale du fémur,

d'autre part des pertes de substance épiphysaire et métaphysaire tibiale d'origine certainemnt infectieuse.

L'histologie a d'ailleurs partiellement confirmé notre idée puisque deux biopsies successives de la lacune fémorale n'ont jamais montré la présence de germes ni de réaction inflammatoire.

Nous avons brièvement énumèré certains troubles osseux qui donnent parfois la même image que la lacune corticale métaphysaire. Mais par la multiplications des incidences radiologiques et la considération du contexte clinique le diagnostic peut toujours être établi avec certitude.

CONCLUSION

-:-:-:-:-:

Les opinions divergent sur la conduite thérapeutique à tenir en présence des lacunes corticales métaphysaires.

Caffey considèrant qu'elles n'ont aucune valeur clinique n'en indique aucun traitement.

D'autres auteurs, comme Jaffe et Lichtenstein ou Hatcher réservent l'excision de la tumeur aux seuls cas qui s'accompagnent de douleurs ; dans les autres cas, l'abstention thérapeutique est de règle.

Nous avons vu que l'évolution du processus était spontanément favorable. Au bout de 4 ans en moyenne la cicatrisation est de règle.

La lésion n'a aucune tendance à l'extension ni à la transformation maligne. La majeure partie des lacunes corticales métaphysaires sont découvertes fortuitement et il existe sans doute de nombreux enfants et adolescents cliniquement sains porteurs de telles lésions.

Mais parfois c'est la douleur qui permet de révéler la lésion ; pourquoi réserver à ces cas , et ces cas seulement l'exèrèse chirurgicale. Ici aussi l'évolution se fera vers la guérison spontanée ; la douleur n'est qu'un épiphénomène. L'abstention thérapeutique totale semble être la meilleure solution une fois le diagnostic posé avec certitude.

La biopsie est inutile ; les signes radiologiques suffisent pour affirmer le diagnostic. Mais encore doit-on localiser avec certitude la lésion à la corticale de l'os. Une seule radiographie ne suffit pas ; elle aiguillera peut-être être notre diagnostic , mais celui-ci ne sera posé avec certitude que par la multiplication des incidences obliques ; on obtiendra alors l'image pathognomonique que nous avons définie, image qui ne peut être confondue avec aucune autre de la pathologie osseuse.

Vu, le Président de thèse :

Professeur M. FEVRE

Vu, le Doyen de la Faculté de Médecine de Paris :

Professeur L. BINET

Vu et permis d'imprimer :

Le Recteur de l'Académie de Paris :

J. SARRAILH

- BENEFICE H. : Contribution à l'étude des kystes hydatiques des os longs. Thèse Marseille 1939.

- BRAILSFORD J.F. : Chronic sub periostal abcess ; Brit. J. Radiology. 15 ; pp. 313-317 1942.

- BRAILSFORD J.F. : Ossifying Hematoma and other simple lesions mistaken for sarcomata. The responsibility of biopsy. Brit. J. Radiology 21 pp. 157-170 ; ap. 1948.

- CONE S.M. : Ossifying Hematoma ; J. of bone and Joint Surg. 10 ; pp. 474-482 Jul. 1928.

- CABANAC S. CHATTON P. BELTRANDO L. : Le fibrome non ostéogénique de l'os de Jaffe et Lichtenstein ; à propos d'une observation. Presse Médicale 2 Mars 1955 pp. 320-21.

- DABAN : : Etude anatomo-radiologique de l'infarctus des os ; mémoire pour le certificat d'études spéciales d'électro-radiologie Paris 1952.

- DE WITTE THYS L. : La dysplasie fibreuse polyostosique et monoostosique de Jaffe et Lichtenstein; J. Belge de Radiologie 36 ; fasc. 1 ; pp. 69-92; 1953.

- FARBER S. : The nature of solitary or eosinophilic granuloma of bone Am. J. Path. 17 p. 625 1941.

- FREUND E. MEEFERT : On the different forms of non generalized fibrous osteodystrophy ; Surg. Gynec. and obst. 62 ; pp. 541-562. 1936.

- GESCHICKTER C.F. : Bone tumor ; Am. J. Roent. 34 pp. 1-29 1935

- GREEN W.T. FARBER S. : Eosinophilic or solitary granuloma of bone ; J. of bone and Joint surgery ; 24 ; pp. 499-526 ; Jul. 1942.

- HATCHER C.H. : The pathogenesis of localized fibrous lesions in the metaphyses of long bones ; Ann. Surg. 122 pp. 1016 - 1030 1945.

- HODGEN J.I. FRANTZ C.H. : Subperiosteal giant cell tumor; J. of bone aud joint Surg. 29 ; pp. 781-784 Jul. 1947.

- HOLT J.F. : Unusual Bone tumors in Infants and Children ; Radiology 61 ; n°5 ; pp. 749-763. Nov. 1953.

- JAFFE H.L. LICHTENSTEIN L. : Non osteogenic fibroma of bone ; Am. J. Path. 18 ; pp. 205-221; 1942.

BIBLIOGRAPHIE

-:-:-:-:-:-:-

Ouvrages consultés :

- BRADLEY L. COLEY : Neoplasms of bones and related conditions; Haeber New-Yord 1949
- CAFFEY J. : Pediatric X. Ray Diagnosis ; second edition Year Book Publischers Chicago
- GESCHICKTER C.F. and COPELAND M. : Tumors of bones ; 3ème éd. 1949. Lippincott and C° ; Philadelphia and London.
- LACROIX P. : L'organisation des os ; Liège Ed. Desoer 1949 Paris Masson.
- LEGER L. LEGER H. DUCROQUET R. : Maladies du squelette ; Paris Masson 1949.
- LICHTENSTEIN L. : Bone Tumors. St. Louis Mo ; C.B. Mosby C° 1952 .
- MARKOVITS E. : Radiodiagnostic des os et articulations; Delachaux et Niestlé.
- MATHEZ : La fracture parcellaire du genoû et l'ostéochondrite disséquante du fémur ; Bâle, Karger 1944.
- SCHINZ H.R. BAENSCH W.E. FRIEDL E. UEHLINGER E. : Lehrbuch der Röntgendiagnostik. 1952 G. Thieme Stuttgart.

Publications consultées :

- ADAMS C.O. COMPERE E.L. JEROME J. : Regional fibrocystic disease; Surg. Gynec. and obst. 71 ; pp. 22-32 ; 1940.
- ARNAULD F. : Contribution au diagnostic radiologiqud des images monogéodiques osseuses; mémoire pour le certificat d'études spéciales d'électro-radiologie. Paris 1951.

- KIMMELSTEIL P. RAPP I. : Cortical defects due to periostal desmoids . Bull. Hosp. of Joint and Dis. 12 ; pp. 286-297 ; oct. 1951.
Year-Book of radiology ; pp. 91-92; 1953-54.

- LAYANI F. DURUPT L. : Dysplasie fibreuse des os ; encyclopédie médico-chirurgicale ; os et articulations ; 14024 F.20 p.3.

- PHILIP J.A. : L'ostéite kystique vacuolaire juvénile xanthomateuse de l'extrémité inférieure du fémur. Mémoire Ac. de Chirurgie. 61 ; pp. 443-446. 1935.

- PLATT H. : Some remarks on giant cell tumors of bone ; surg. Gynecc. and obst. 60 ; pp. 318-329 ; 1935.

- PONSETI I.V. FRIEDMAN B. : Evolution of metaphyseal fibrous defects ; J. of bone and joint Surg. 31A ;pp. 582-585. Jul. 1949.

- POTTS W.J. : : Subperiosteal giant cell tumors ; J. of bone and joint surg. 22 ; pp. 417-429 1940.

- PRESENTS A.J. : So called subperiosteal giant cell tumors; Radiology 44; pp. 77-79 1945.

- SCHLUMBERGER H.G. : Fibrous dysplasia of single bone (monostotic fibrous dysplasia) ; Mil. Surgeon; 99; pp. 504-527 1946.

- SKJELBRED : Ovarian agenesis or the pterygium syndrome ; Arch. Dis. Child. 28 : pp. 8-13 ;1953.

- SONTAG L. PYLE S.I. : The appearance and nature of cyst. like areas in the distal femoral metaphyses of children ; Am. J. of roentg. 46 ; pp. 185-188 ; Aug. 1941.

- WYATT G.M. RANDALL W.S. : Monostotic fibrous dysplasia ; Am. J. roentg. rad. ther. ; 61 3 pp. 354-365 1949.

TABLE DES MATIERES

- Introduction et historique 1
- Etude clinique et radiologique 4
- Evolution et statistiques 17
- Etude histologique et pathogénique 21
- Diagnostic différentiel 27
- Conclusions 32
- Bibliographie 33

666---